Vývoj zobrazovacích technik a technologií archivace obrazové dokumentace v IKEM

Daniel Vedlich

Pracoviště radiodiagnostiky a intervenční radiologie

IKEM

Archivace… pro začátek

Na začátku

- Každá modalita má svůj archiv s obálkami se snímky řazenými podle abecedy
- Na obálce data vyšetření

- Pro skartaci nutné projít všechny obálky a najít ty, které se můžou skartovat (po 10 letech)

S NISem

- Každá modalita má svůj archiv s obálkami se snímky řazenými podle prvního pořadového čísla vyšetření v tom roce, podle kterého se obálka zařadí
- Na obálce nemusí být data vyšetření - pacient který nepřijde má obálku v sektoru roku, kdy přišel naposledy

- Pro skartaci se vybere sektor se starými obálkami (po 10 letech)

S PACSem I.

- Každá modalita má svůj archiv s obálkami se žádankami řazenými podle archivačního čísla (když pacient přijde poprvé v roce, najde se obálka z minulých let a dostane pořadové číslo, podle kterého se obálka zařadí)
- Na obálce nemusí být data vyšetření - pacient který nepřijde má obálku v sektoru roku, kdy přišel naposledy

- Pro skartaci se vybere sektor se starými obálkami (po 10 letech)

S PACSem II.

- Každá RTG modalita může mít svůj archiv s obálkami se žádankami zakládanými tak jak přijdou, všechny žádanky se ale scanují a přidávají do záznamu v NISu, takže už se skladují jen pro potřebu kontroly a požadavku legislativy
- Nejsou obálky, jen krabice, kam se skládají žádanky tak jak přijdou

- Pro skartaci se vybere sektor se starými žádankami (po 10 letech) – zatím…

Zdroje obrazu

RTG

1947

WAFER

Kodak cassette
Kodak Lanex

CR – Computed Radiography

DR – Digital Radiography

DR – Digital Radiography

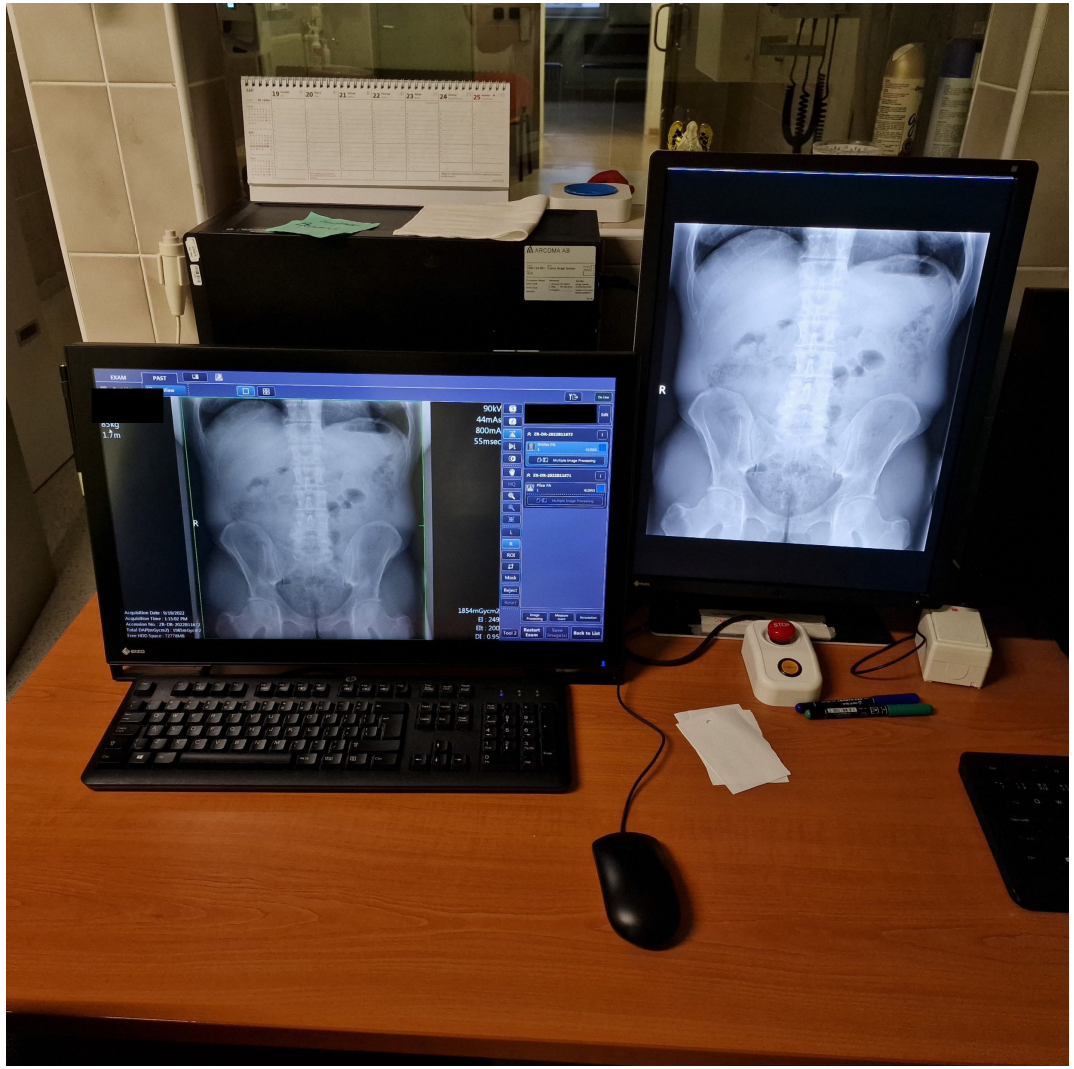

Postcards depicting scenes from military hospitals were popular during the First World War.

LÉKAŘSKÝ POKOJ
FUJIFILM
ÚNIKOVÝ VÝCHOD
FDR GO
13/11/2018 12:08

VIASYS
Chairon

JiveX Review 5.3.2.5 User: dave Server: 172.17.30.10

File View Extra Jobs Help

Studies

1. 19.11.2022 DX | CH

1 DX | CHEST 19.11.2022

DX Plice PA 1

2 DX, SR | 15.11 2022

DX 1

SR 1

3 DX, SR | 14.11 2022

DX 1

SR 1

1

L

356.7 mm

185.3 mm

0.52 Line relation

48% Stenosis

2

L

VLEŽE

X:2616 Y:316 1811/112 HP: DX

JiveX Review 5.3.2.5 User: dave Server: 172.17.30.10

File View Extra Jobs Help

Studies

1. 19.11.2022 DX | CH

1 DX | CHEST 19.11.2022

DX Plice PA 1

2 DX, SR | 15.11 2022

DX 1

SR 1

3 DX, SR | 14.11 2022

DX 1

SR 1

L

35617 mm 185.3 mm

0.52 Line relation
48% Stenosis

L

VLEŽE

Show
Mouse action
Image information
Paste annotation(s)
Paste annotation(s) to all images
View locator L
Cutlines
Show key images only
Copy to clipboard
Show prior study (inside)
Show prior study (aside)
Save current view as HP
HP: DX
HP: Default
Hanging Protocols Ctrl+Alt+Shift+H
Export
Print
DICOM Dump
Prior Studies
Display study result
Show histogram
Screenshot Mode Shift+S
Single series mode
View
Fit to draw area Alt+2
Original size Alt+1
Sort descending
Restricted sync. scrolling
Restricted sync. pan and zoom
Sync. scrolling by image position
Sync. windowing
Windowing
Configuration
Personalized view

Panning
Windowing
Image navigation
Zoom
Rotate

X:955 Y:307 7655/145 HP: DX

JiveX Review 5.3.2.5 User: dave Server: 172.17.30.10

File View Extra Jobs Help

Studies

1. 18.11.2022 DX | FO

1 DX | FOOT 18.11.2022

DX Noha AP 1

DX Noha SIKM 1

DX Noha AP 1

DX Noha SIKM 1

2 DX | CHEST 18.11.2022

DX Plice PA 1

3 DX | CHEST 25.10.2022

DX Plice PA 1

4 DX | CHEST 26.11.2021

DX Plice PA 1

X:1268 Y:16 2501/155 HP: DX

Datový objem

- Statické snímky
- Rozlišení max. 3200 x 3200 max, 16 bit B/W

- S+P, břicho - 20 MB
- Páteř – 2x 8.5 MB
- Ruka, noha – 2x 5,5 MB

- Velikost souborů závisí na velikosti snímku

Sonografie

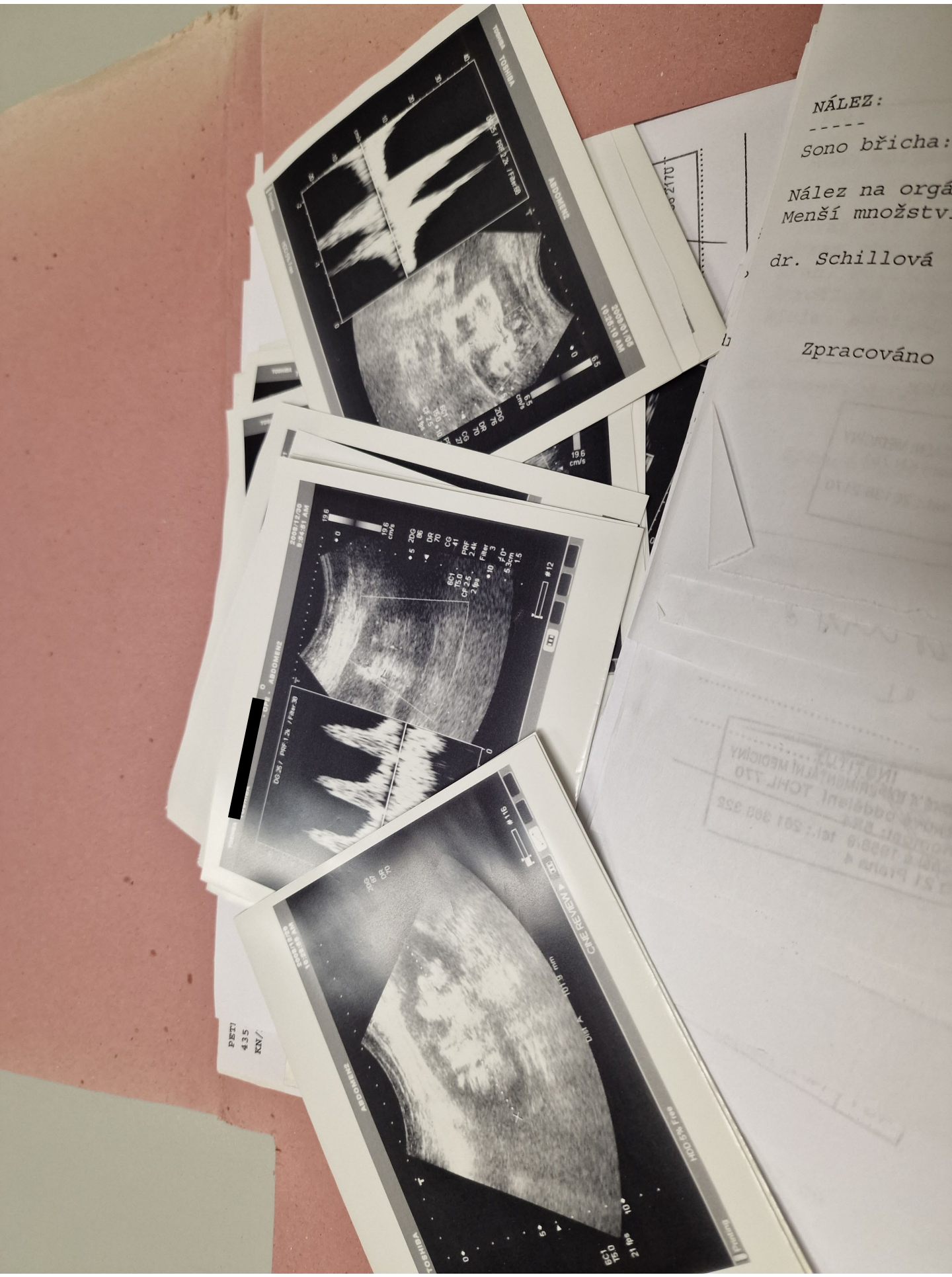
NÁLEZ:

Sono břicha:
Nález na orgá
Menší množství
dr. Schillová
Zpracováno
TOSHIBA
ABDOMEN
19.6 cm/s
[redacted]
ABDOMEN
CONVEX REVIEW
PET
435
KV/

JiveX Review 5.3.2.5 User: dave Server: 172.17.30.10

File View Extra Jobs Help

Studies

1. 19.11.2022 US | (VL

1 US | 19.11.202
US 9

2 US | 18.11.202
US 4

3 US | 17.11.202
US 38

4 US | 17.11.202
US 17

5 US | 16.11.202
US 15

6 US | Abdomen 31.10.2022
US 12

7 US | 22.08.202
US 2

X:-17 Y:41

HP: US

Datový objem

- Statické snímky a občas smyčka
- Rozlišení 960x720, barevně

- 1 snímek – 2,2 MB
- Smyčka – 25 MB +/-

- Velikost vyšetření – 20 MB – 70 MB - …

Echokardiografie

JiveX Review 5.3.2.5 User: dave Server: 172.17.30.10

File View Extra Jobs Help

Studies

1. 15.11.2022 US | (MI

1 US | 15.11.202

US 49

2 US | 19.01.202

US 45

3 US | 21.04.202

US 30

4 US | 24.09.2020

US 33

5 US | 27.05.2015

US 11

6 US | 01.11.2017

US 39

7 US | 10.01.2017

US 61

Image 21

Image 001

Image 01

X:-88 Y:0

HP: US

Datový objem

- Statické snímky a často smyčka
- Rozlišení 1016x708, 16 bit barevně

- 1 snímek – 165 kB
- Smyčka – kolem 6 MB
- Vyšetření – 110 MB (pro 14 statických snímků a 17 smyček)
- Některá vyšetření i 80 položek…

Skiaskopie

SIEMENS
Artis
No Signal

JiveX Review 5.3.2.5 User: dave Server: 172.17.30.10

File View Extra Jobs Help

Studies

1. 18.11.2022 XA | (ZE

1 XA | 18.11.202

XA FL Angio 13

1 2 3 4 5 6 7 8 9 10 11 12

X:-701 Y:16

HP: XA

Datový objem - skia

- Statické snímky a někdy smyčka
- Rozlišení 1024x1024, 16 bit B/W

- 1 snímek – 2 MB
- Smyčka – kolem 4-8 MB
- Vyšetření – 20 - 50 MB

JiveX Review 5.3.2.5 User: dave Server: 172.17.30.10

File View Extra Jobs Help

Studies

1. 18.11.2022 XC | (R

1 XC | 18.11.202

XC Media 9

1 2 3 4 5 6 7 8 9

Boston Scientific

Boston Scientific

Boston Scientific

Boston Scientific

X:736 Y:0

HP: Default

Datový objem - endoskopie

- Statické snímky a někdy smyčka
- Rozlišení 1280x720, 16 bit barevně

- 1 snímek – 260 kB
- Smyčka – 7 MB – 48 MB - … dle délky nahrávání
- Vyšetření – od 10 MB

Angio / intervence

1980

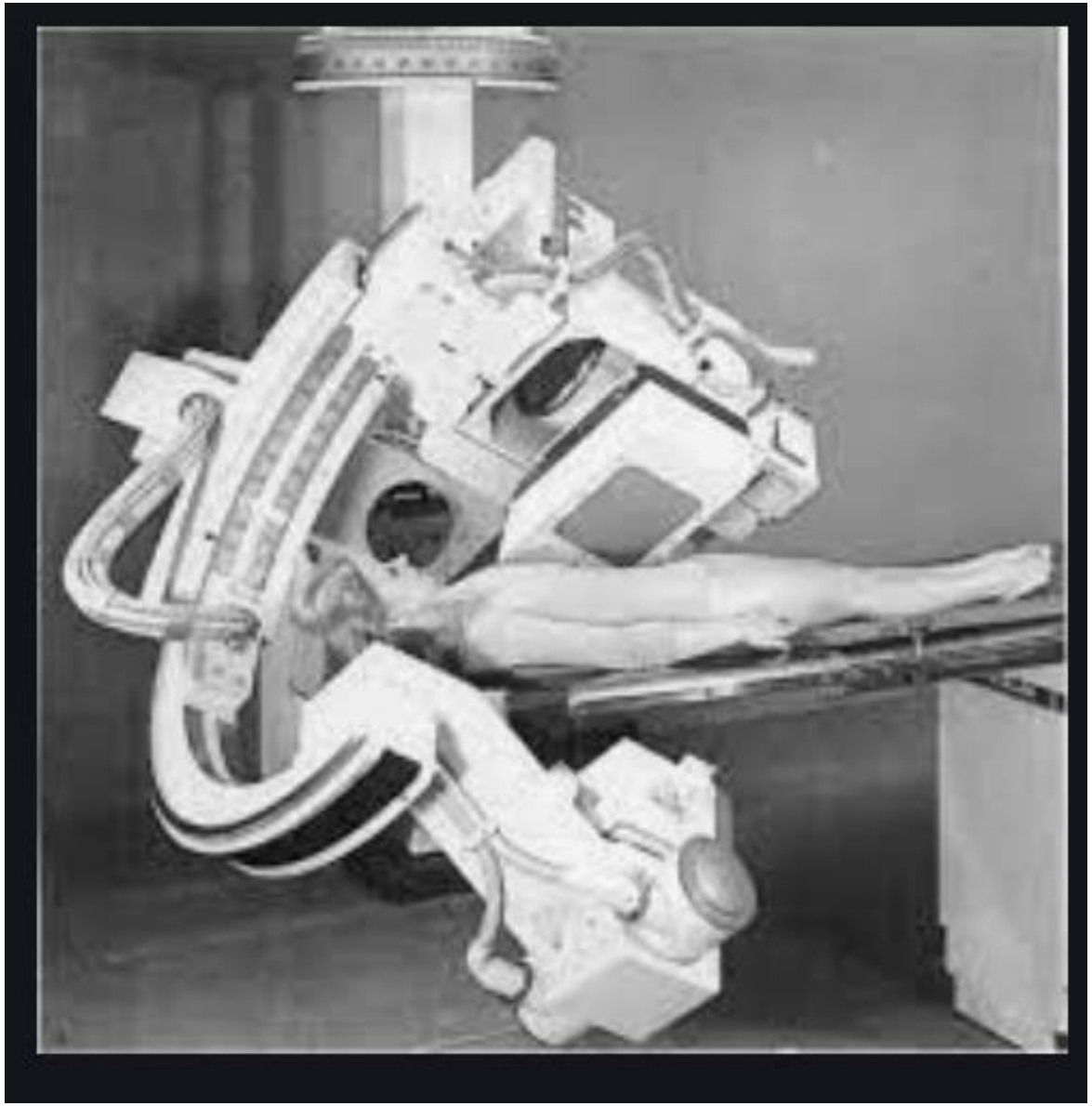

SIEMENS
SIEMENS



Vyvolávací automat a míchačky na vyvolávací chemikálie

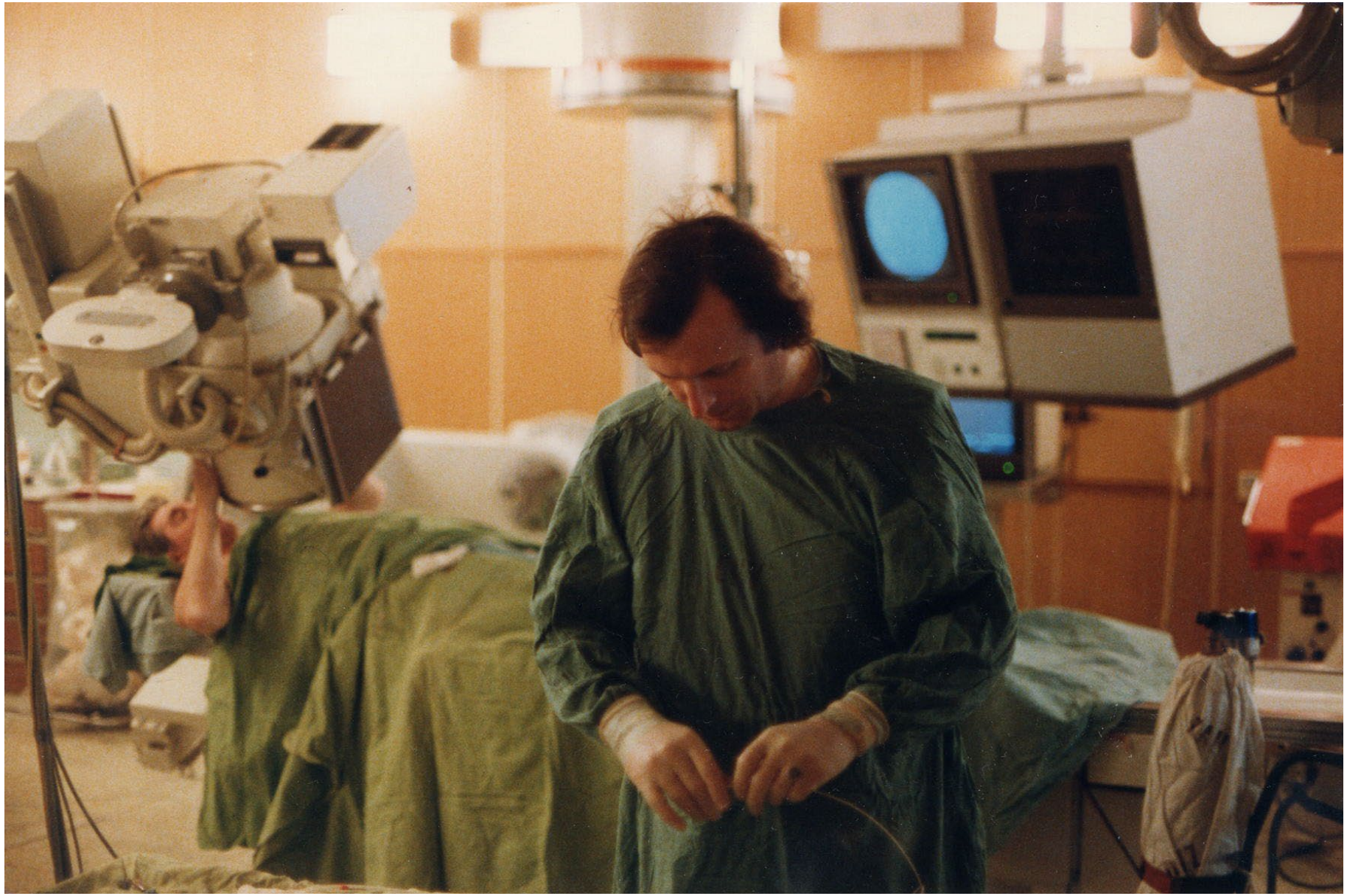

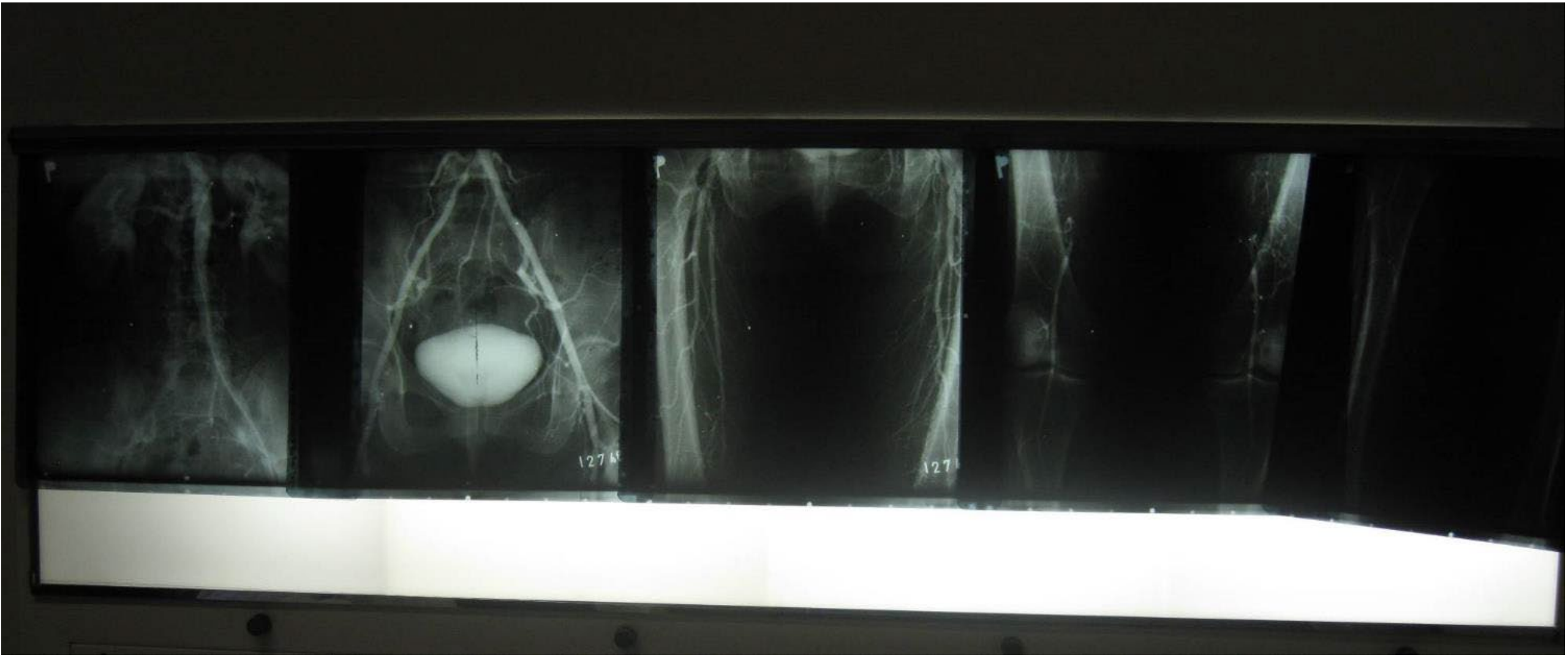
P
P
P

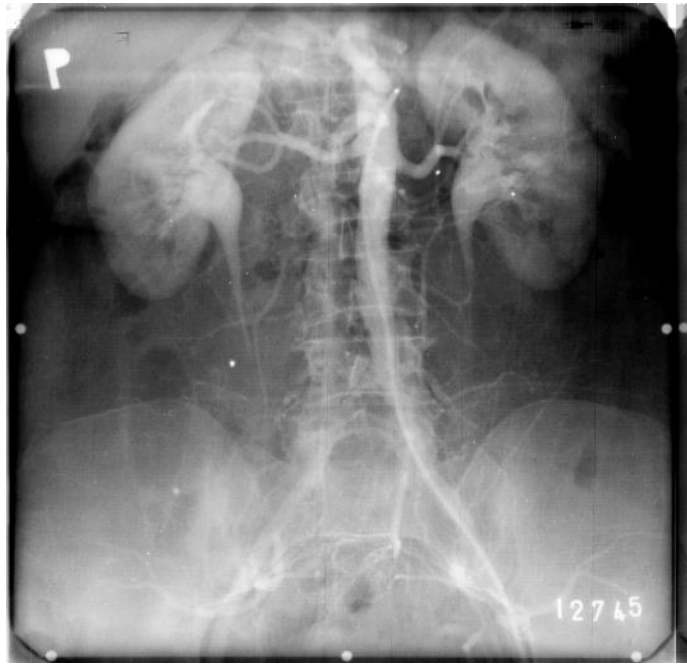
P
12745

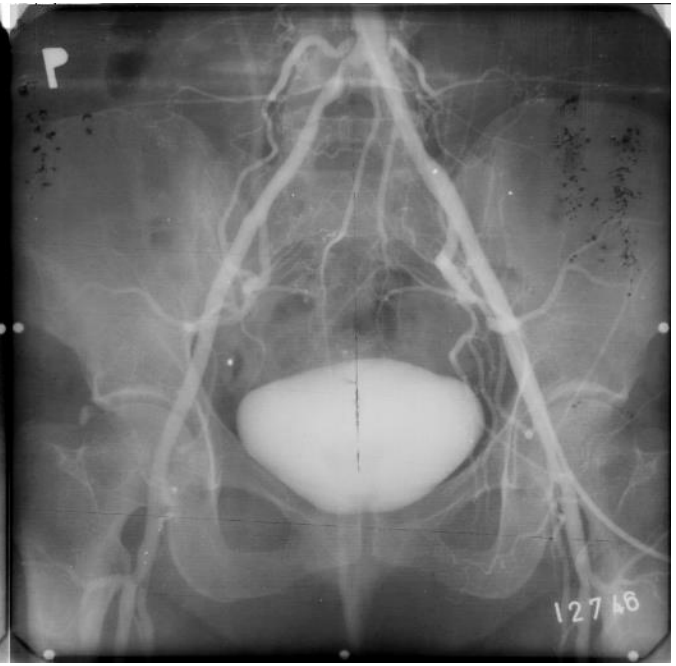
P
12746

P
12746

P
12746

P
12746

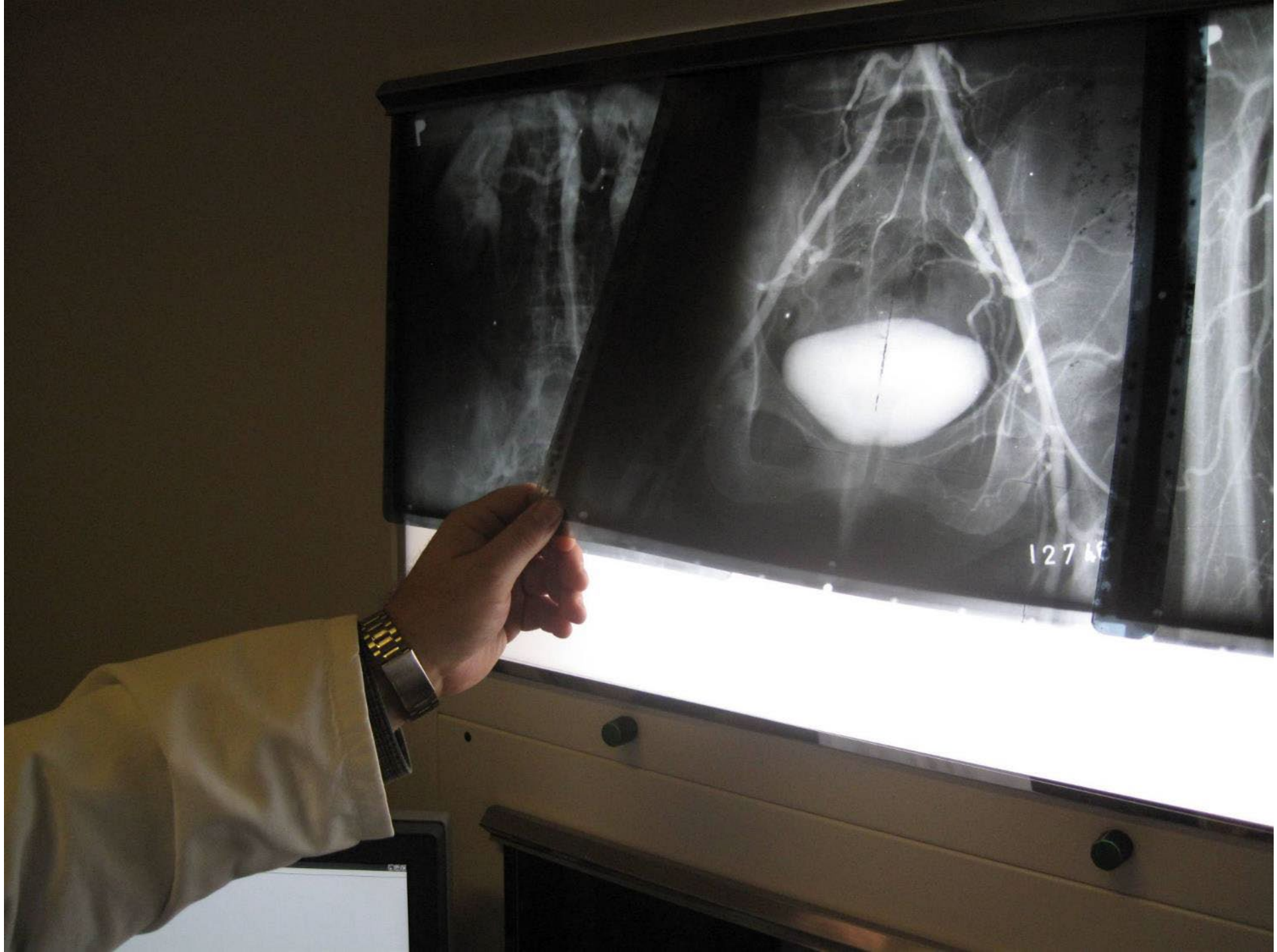
127

2018

JiveX Review 5.3.2.5 User: dave Server: 172.17.30.10

File View Extra Jobs Help

Studies

1. 18.11.2022 XA, SR

75 76 77 78 79 80 81 82 83 84 85

SR Exam 2
Protocol SR

1 2

XA | CARD

X:597 Y:5 3183/208 HP: XA

JiveX Review 5.3.2.5 User: dave Server: 172.17.30.10

File View Extra Jobs Help

Studies

1. 18.11.2022 XA, SR

76

77

78

79

80

81

82

83

84

85

SR Exam Protocol SR 2

1

2

2 XA | CARD 2020 24.01.2014

XA FL Card 11

X:638 Y:0

0/0

HP: XA

Datový objem

- Statické snímky a někdy smyčka
- Rozlišení 1024x1024, 16 bit B/W

- 1 snímek – 2 MB
- Smyčka – kolem 4-8 MB
- Vyšetření – 20 – 50 – 170 – … MB

Angio / kardio intervence

Hybridní operační sál IKEM

JiveX Review 5.3.2.5 User: dave Server: 172.17.30.10

File View Extra Jobs Help

Studies

1. 18.11.2022 XA, SR

5 6 7 8 9 10 11 12 13 14 15 16 17

SR Exam 2
Protocol SR

Image 36 1

Image 37 1

Image 23 1

Image 31 1

Image 28 1

Image 23 1

Image 22 1

Image 35 1

Image 38 1

X:674 Y:422

HP: XA

JiveX Review 5.3.2.5 User: dave Server: 172.17.30.10

File View Extra Jobs Help

Studies

1. 14.11.2022 XA, SR

1 XA, SR | TAVI TAVI 14.11.2022

XA Coro Praha 10

SR Exam Protocol SR 2

Image 16 1

Image 42 1

X1 Distance: 24.16 mm

Image 62 1

Image 41 1

Image 35 1

Image 35 1

Image 38 1

Image 01 1

Image 01 1

Image 001 1

X:212 Y:1019 2345/171 HP: XA

Datový objem

- Občas statické snímky a všechny smyčky
- Rozlišení 1024x1024, 16 bit B/W

- 1 snímek – 2 MB
- Smyčka – kolem 5-30 MB – 50 – 250 MB
- Vyšetření – 120 – 170 – … MB – 1,5 GB …

MR

JiveX Review 5.3.2.5 User: dave Server: 172.17.30.10

File View Extra Jobs Help

Studies

1. 15.11.2022 MR | MR

1	MR | MR L KOLENE 15.11.2022
MR	Scout 3
MR	Localizer 12
MR	SPED 96
MR	Fast STIR 22
MR	Spin Echo T 22
MR	SPED 104
MR	Fast STIR 26
MR	Spin Echo T 26
MR	Fast STIR 34
MR	Spin Echo T 32
MR	FSE PD ETL =3 SAG 22

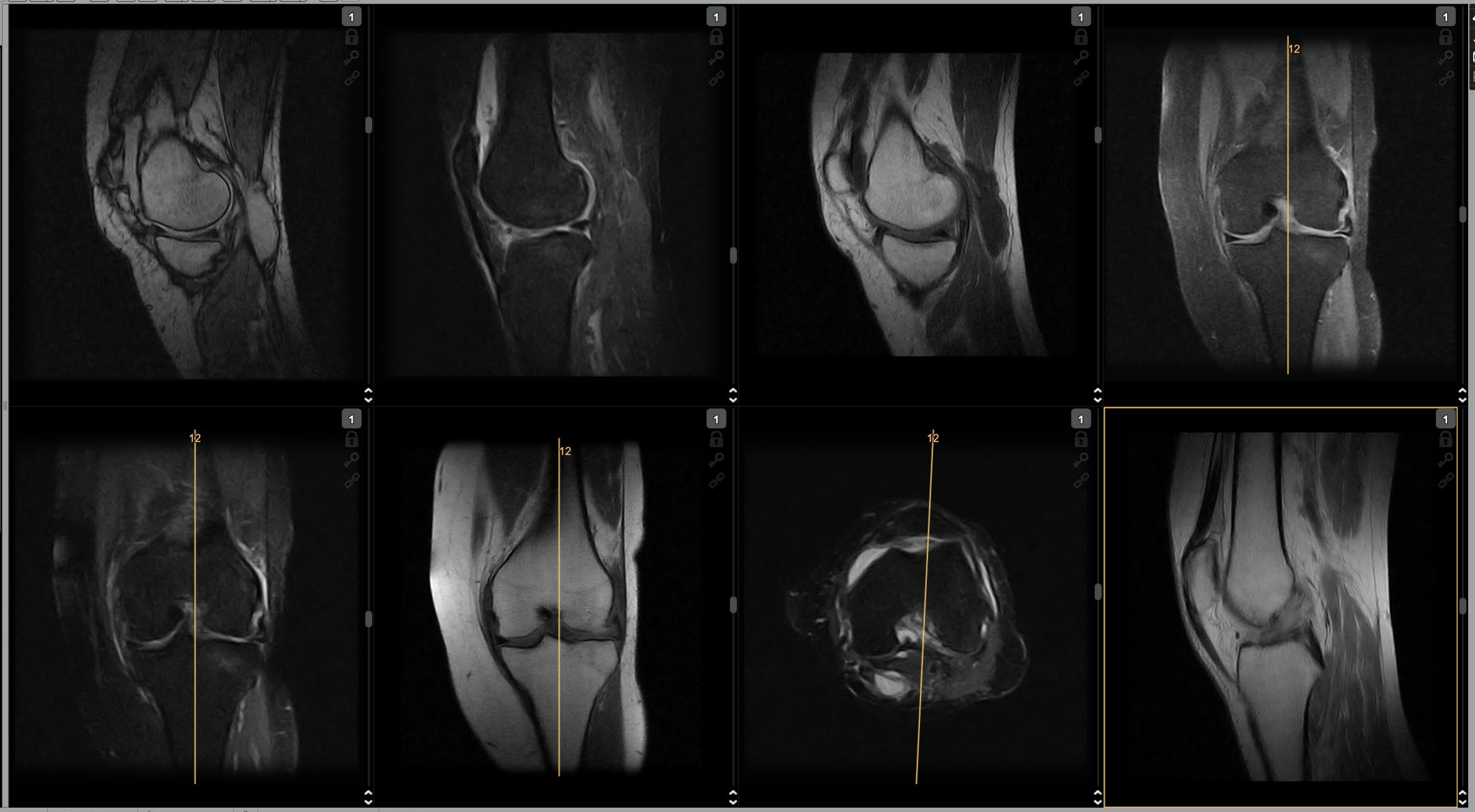

X:240 Y:-14

HP: MR

JiveX Review 5.3.2.5 User: dave Server: 172.17.30.10

File View Extra Jobs Help

Studies

1. 18.11.2022 MR, SR

1 MR, SR | abdomen^ TINTI 18.11.2022

MR localizer 7

MR t2t1_cor_tfl_2D_bh 30

MR t2_tra_haste_2D_fs_mbh 30

MR t1_tra_ge_2D_in-opp_mbh 60

MR t1_tra_ge_2D_we_mbh 42

MR t2_tra_haste_2D_trig 42

MR t2_tra_haste_2D_trig-RESP 4

MR t2_cor_haste_2D_fs_single-slice 1

MR t2_cor_haste_2D_fs_single-slice 1

MR t2_cor_haste_2D_fs_single-slice 1

MR t2_cor_tse_3Diso__nav 160

MR t2_cor_tse_3Diso__nav_MIP_COR 1

MR diff_tra_epi_2D_b50_400_800_MBH_TRACEW 90

MR diff_tra_epi_2D_b50_400_800_MBH_ADC 30

MR Results Viewing 10

MR MIP cor 3mm Range 107

[1] Distance Line
16,56 cm

X:-153 Y:398

HP: MR

JiveX Review 5.3.2.5 User: dave Server: 172.17.30.10

File View Extra Jobs Help

Studies

1. 15.11.2022 MR, SE

1 MR, SEG, SR | heart^tinti 15.11.2022

MR trufi_loc_multi_iPAT 9

MR trufi_loc_multi_iPAT@c 9

MR trufi_tra_hrudnik 36

MR trufi_2-chamber_iPAT 1

MR trufi_4-chamber_iPAT 1

MR trufi_shortaxis_iPAT 8

MR t2_sa_tse_2D_db_fs 8

MR T2Map_TrueFISP 3

MR T2Map_TrueFISP_MOCO 3

MR T2Map_TrueFISP_MOCO_T2 1

MR molli_5-3-3_pre-ki 11

MR molli_5-3-3_pre-ki_MOCO 11

MR molli_5-3-3_pre-ki_MOCO_T1 1

MR cine_2V_tfi_2D 30

MR cine_2V_tfi_2D 30

MR cine_2V_tfi_2D 30

MR cine_4V_tfi_2D 30

MR cine_4V_tfi_2D 30

X:-36 Y:2

HP: MR

Datový objem

- Statické snímky a často smyčka
- Rozlišení nejčastěji do 256x256, 16 bit B/W

- 1 snímek – 174 - 248 kB
- Smyčka – kolem 3 – 20 – … MB (podle počtu snímků)
- Vyšetření :
  - 170 MB – koleno (399 obrázků)
  - 550 MB – břicho (630 obrázků)
  - 800 MB – srdce (2100 obrázků)

- Některá vyšetření i 80 položek…

JiveX Review 5.3.2.5 User: dave Server: 172.17.30.10

File View Extra Jobs Help

Images

Licensed for: IKEM Institutu Klinickea a Experimentalni Mediciny, Praha 4

JiveX-Server (Remote)

Default Queries

RČ		Jméno Příjmení		Patient's Birthdate	YYYY-MM-DD
Study Date	2022-11-14 – 2022-11-20	Study Description		Accession Number	
Referring Physician		Modalities	☐ DX ☐ CR ☐ CT ☒ MR ☐ SC ☐ US ☐ XA ☐ RF ☐ XC ☐ NM ☐ DZ	Zdroj	☐ IKEM ☐ EPACS

Study: 1 - 60 of 60

Patient ID	Name	Modalities	Patient's Birthdate	Patient ...	Study Description	Study Date	Study Time	No. of Ima...	Study ID	Accession Number	Zdroj
785[redacted]	[redacted]NIELA	MR\SR	26.06.1978	F	Mozek fMRI	18.11.2022	13:53:10	11768	ZR-MR-2022V01323	ZR-MR-2022V01323	IKEM
771[redacted]	[redacted]	MR\SR	22.10.1977	M	Mozek fMRI	18.11.2022	16:15:20	11630	ZR-MR-2022V01320	ZR-MR-2022V01320	IKEM
095[redacted]	[redacted]RBORA	MR\SR	16.02.2009	F	Mozek fMRI	18.11.2022	15:25:40	11188	ZR-MR-2022V01321	ZR-MR-2022V01321	IKEM
051[redacted]	[redacted]F JAN	MR	08.10.2005	M	WB_LI-FRAUMENI	15.11.2022	16:13:28	6114	695142808	522900076184	EPACS
535[redacted]	[redacted]NILA	MR\SR\PR	17.07.1953	F	Bricho Jatra	18.11.2022	10:02:25	2996	ZR-MR-2022V01319	ZR-MR-2022V01319	IKEM
965[redacted]	[redacted] LUCIE	MR\SR\SEG	13.08.1996	F	heart^tinti	15.11.2022	11:48:31	2469	ZR-MR-2022A01608	ZR-MR-2022A01608	IKEM
490[redacted]	[redacted]	MR\SR\PR\REG	20.06.1949	M	Panev body_30	16.11.2022	07:49:36	2443	ZR-MR-2022V01313	ZR-MR-2022V01313	IKEM
765[redacted]	[redacted]	MR\SR\SEG	11.08.1976	F	heart^tinti	15.11.2022	12:41:57	2384	ZR-MR-2022A01609	ZR-MR-2022A01609	IKEM
666[redacted]	[redacted]A	MR\OT\SR\SEG	16.11.1966	F	heart^tinti	15.11.2022	07:45:46	2100	ZR-MR-2022A01603	ZR-MR-2022A01603	IKEM
680[redacted]	[redacted]	MR\SR	18.07.1968	M	Mozek fMRI	15.11.2022	14:27:55	2036	4915e42b-e263-42		IKEM
755[redacted]	[redacted]AURA	MR\SR\PR	13.03.1975	F	Panev body_18	16.11.2022	09:14:51	1491	ZR-MR-2022V01314	ZR-MR-2022V01314	IKEM
640[redacted]	[redacted]	MR\SR\PR	31.03.1964	M	Panev body_18	18.11.2022	08:38:21	1465	ZR-MR-2022V01318	ZR-MR-2022V01318	IKEM
556[redacted]	[redacted]GLAVA	MR\SR\PR	01.11.1955	F	abdomen^TINTI	16.11.2022	08:07:03	1406	ZR-MR-2022A01612	ZR-MR-2022A01612	IKEM
425[redacted]	[redacted]	MR\SR\PR	14.05.1942	F	abdomen^TINTI	14.11.2022	09:12:54	1381	ZR-MR-2022A01595	ZR-MR-2022A01595	IKEM
105[redacted]	[redacted]RONIKA	MR\SR	05.05.2010	F	Mozek fMRI	18.11.2022	14:53:57	1344	ZR-MR-2022V01322	ZR-MR-2022V01322	IKEM
965[redacted]	[redacted]NA	MR\SR	08.08.1996	F	abdomen^TINTI	14.11.2022	13:41:01	1232	ZR-MR-2022A01601	ZR-MR-2022A01601	IKEM
890[redacted]	[redacted]	MR\SR\PR	03.03.1989	M	abdomen^TINTI	18.11.2022	08:22:08	1231	ZR-MR-2022A01620	ZR-MR-2022A01620	IKEM
450[redacted]	[redacted]	MR\SR	19.05.1945	M	abdomen^TINTI	18.11.2022	07:49:45	1127	ZR-MR-2022A01619	ZR-MR-2022A01619	IKEM
676[redacted]	[redacted]IKA	MR\SR	11.12.1967	F	abdomen^TINTI	14.11.2022	07:31:52	1092	ZR-MR-2022A01593	ZR-MR-2022A01593	IKEM

Patient | Series

Series: 1 - 83 of 83

Series Description	Series Modality	Series Date	Series Time	Number of Im...	Series Nu...	Body Part Examined	Calling AE Title	Equipment Institution Name
	OT			1			AURA2	
trufi_loc_multi_iPAT	MR	15.11.2022	07:46:27	9	1	HEART	IKEMMR2	IKEM, PRAHA 4, Videnska 1958
trufi_loc_multi_iPAT@c	MR	15.11.2022	07:47:40	9	2	HEART	IKEMMR2	IKEM, PRAHA 4, Videnska 1958
trufi_tra_hrudnik	MR	15.11.2022	07:48:54	36	3	HEART	IKEMMR2	IKEM, PRAHA 4, Videnska 1958
trufi_2-chamber_iPAT	MR	15.11.2022	07:50:08	1	4	HEART	IKEMMR2	IKEM, PRAHA 4, Videnska 1958
trufi_4-chamber_iPAT	MR	15.11.2022	07:50:47	1	5	HEART	IKEMMR2	IKEM, PRAHA 4, Videnska 1958
trufi_shortaxis_iPAT	MR	15.11.2022	07:51:58	8	6	HEART	IKEMMR2	IKEM, PRAHA 4, Videnska 1958
t2_sa_tse_2D_db_fs	MR	15.11.2022	07:52:49	8	7	HEART	IKEMMR2	IKEM, PRAHA 4, Videnska 1958
T2Map_TrueFISP	MR	15.11.2022	07:57:38	3	8	HEART	IKEMMR2	IKEM, PRAHA 4, Videnska 1958
T2Map_TrueFISP_MOCO	MR	15.11.2022	07:57:38	3	9	HEART	IKEMMR2	IKEM, PRAHA 4, Videnska 1958
T2Map_TrueFISP_MOCO_T2	MR	15.11.2022	07:57:38	1	10	HEART	IKEMMR2	IKEM, PRAHA 4, Videnska 1958
molli_5-3-3_pre-kl	MR	15.11.2022	07:58:56	11	11	HEART	IKEMMR2	IKEM, PRAHA 4, Videnska 1958
molli_5-3-3_pre-kl_MOCO	MR	15.11.2022	07:58:56	11	12	HEART	IKEMMR2	IKEM, PRAHA 4, Videnska 1958
molli_5-3-3_pre-kl_MOCO_T1	MR	15.11.2022	07:58:56	1	13	HEART	IKEMMR2	IKEM, PRAHA 4, Videnska 1958
cine_2V_tfi_2D	MR	15.11.2022	07:59:57	24	14	HEART	IKEMMR2	IKEM, PRAHA 4, Videnska 1958
cine_4V_tfi_2D	MR	15.11.2022	08:00:20	24	15	HEART	IKEMMR2	IKEM, PRAHA 4, Videnska 1958
cine_4V_tfi_2D	MR	15.11.2022	08:00:27	24	16	HEART	IKEMMR2	IKEM, PRAHA 4, Videnska 1958
cine_4V_tfi_2D	MR	15.11.2022	08:00:35	24	17	HEART	IKEMMR2	IKEM, PRAHA 4, Videnska 1958
cine_LVOT_tfi_2D	MR	15.11.2022	08:01:03	24	18	HEART	IKEMMR2	IKEM, PRAHA 4, Videnska 1958
cine_LVOT_tfi_2D	MR	15.11.2022	08:01:07	24	19	HEART	IKEMMR2	IKEM, PRAHA 4, Videnska 1958
cine_LVOT_tfi_2D	MR	15.11.2022	08:01:16	24	20	HEART	IKEMMR2	IKEM, PRAHA 4, Videnska 1958
cine_RVOT_tfi_2D	MR	15.11.2022	08:01:58	24	21	HEART	IKEMMR2	IKEM, PRAHA 4, Videnska 1958

CT

„HEARTVIEW“ CT 2002

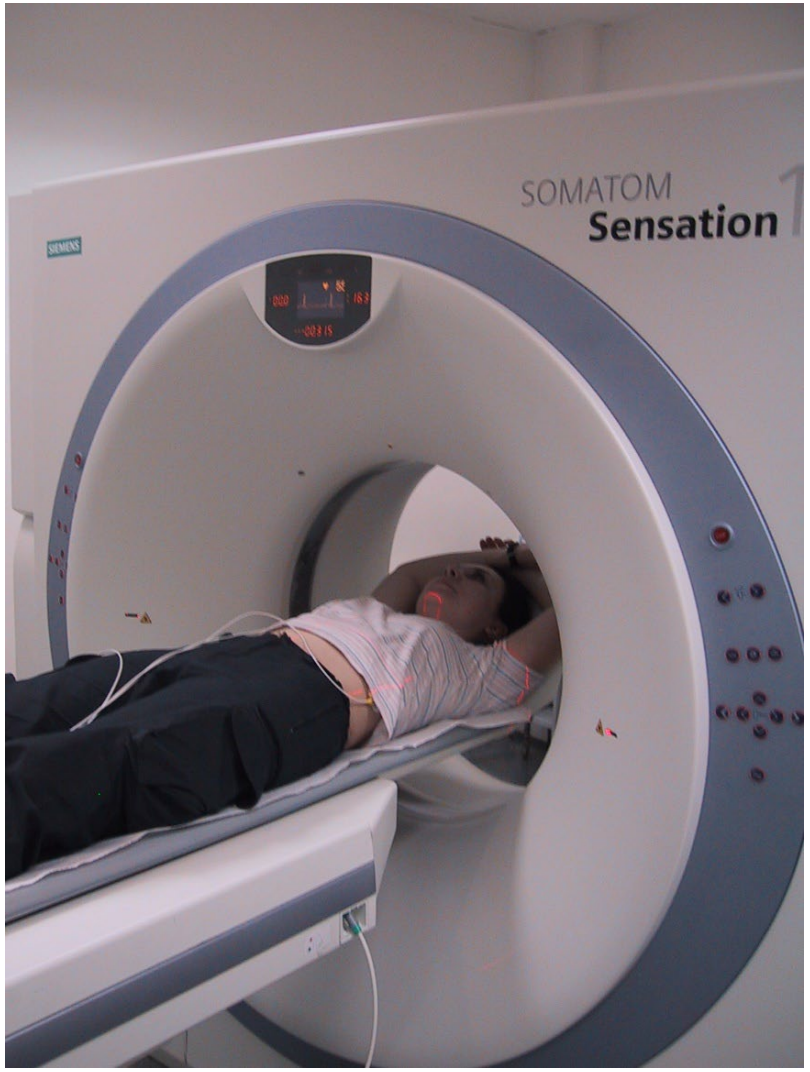

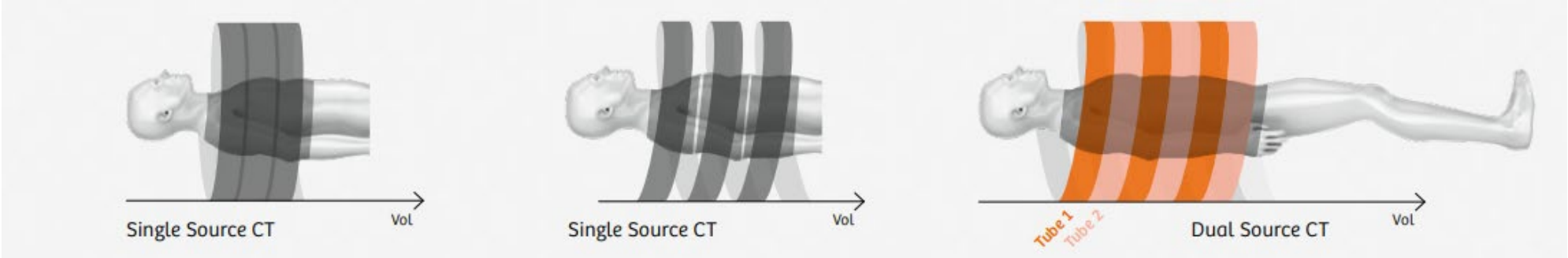

the-history-of-computed-tomography-at-siemens-healthineers-06372057.pdf

Datový objem

- Statické snímky
- Rozlišení 512x512, 16 bit B/W i barevně

- 1 snímek – 512 kB
- Smyčka – kolem X x 512 kB
- Vyšetření (u nás před IV/2022)
  - 168 MB - CT břicha (320 obrázků)
  - 90 MB – CT hrudníku (189 obrázků)
  - 44 MB – CT hlavy (87 obrázků)
  - 682 MB – CTA břicha (1300 obrázků)
  - 1,5 GB – DE CTA DK (5500 obrázků)

SIEMENS
Healthineers
NAEOTOM Alpha

Datový objem

- Statické snímky
- Rozlišení 512x512 (1024x1024), 16 bit B/W i barevně

- 1 snímek – 512 kB / 2105 kB (1,5 MB SPP – spektrální snímek)

- Vyšetření (u nás po IV/2022):
  - 168 MB - CT břicha (320 obrázků) → 1410 MB (2200 obrázků)
  - 90 MB – CT hrudníku (189 obrázků) → 1900 MB (2013 obrázků)
  - 44 MB – CT hlavy (87 obrázků) → 480 MB (920 obrázků)
  - 682 MB – CTA břicha (1300 obrázků) → 2791 MB (2742 obrázků)
  - 1,5 GB – DE CTA DK (5500 obrázků) → 5300 MB / 11200 MB (9554 / 17687 obr.)

Import

Velkoformátový scanner na RTG snímky

M-Disc DVDR 4.7GB 4X with Branded Surface – 5pk Jewel Case Box
Verbatim

Export

Horizon® Ci

THE WORLD'S MOST VERSATILE MEDICAL IMAGER.

CODONICS

Multiformátová DICOM termotiskárna na RTG snímky – fólie i papír

Vypalovací robot - DICOM snímky z PACSu na CD/DVD s potiskem

Epacs / Redimed

Sdílení / posílání obrazové dokumentace

- ePACS– 613 připojených subjektů

- ReDiMed – přes 400 připojených subjektů – převážně Morava a SK

PACS

Od roku 2005 je pracoviště ZRIR IKEM plně digitalizované

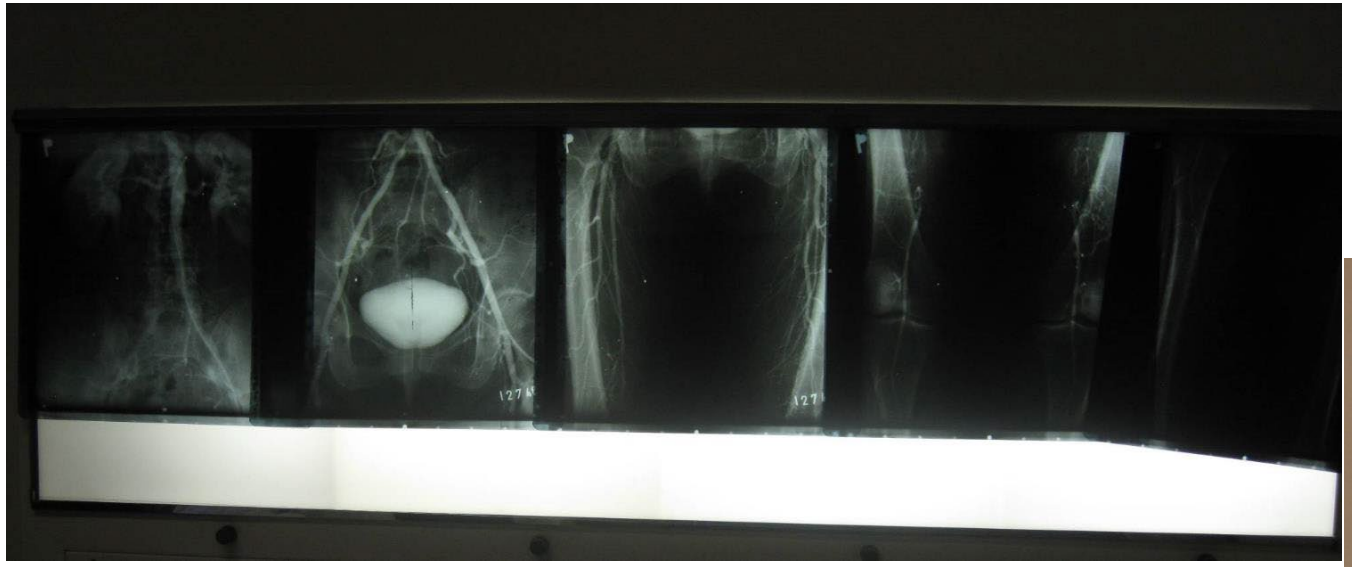

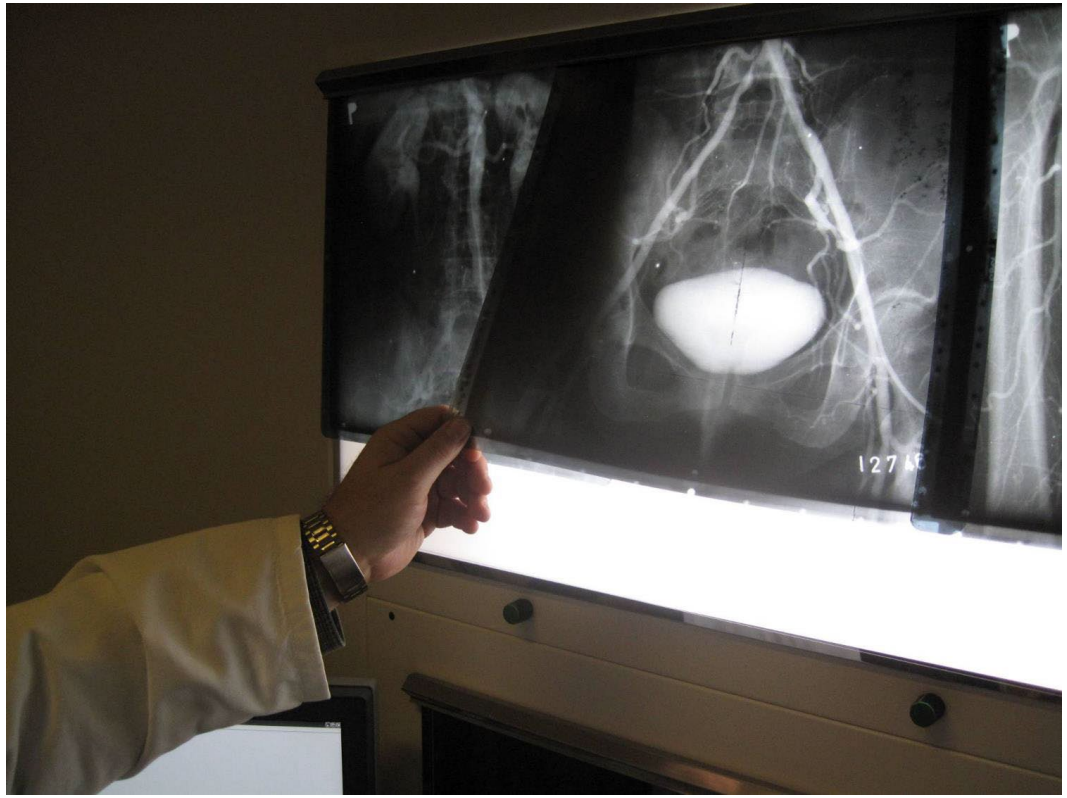

124
AURA 4

JiveX Review 5.3.2.5 User: dave Server: 172.17.30.10

File View Extra Jobs Help

Images | Licensed for: IKEM Institutu Klinickea a Experimentalni Mediciny, Praha 4

JiveX-Server (Remote) | Default Queries

RČ | Jméno Příjmení | Patient's Birthdate YYYY-MM-DD

Study Date 2022-11-18 – 2022-11-20 | Study Description | Accession Number

Referring Physician | Modalities DX CR CT MR SC US XA RF XC NM DZ | Zdroj IKEM EPACS

Study: 1 - 300 of 465

Patient ID	Name	Modalities	Patient's Birthdate	Patient ...	Study Description	Study Date	Study Time	No. of Images	Study ID	Accession Number	Zdroj
935[redacted]	[redacted]==	DX\SR	18.05.1993	F		20.11.2022	13:06:20	2		ZR-CR-2022D01121	IKEM
670[redacted]	[redacted]O==	DX\SR	26.06.1967	M		20.11.2022	12:58:30	2		ZR-CR-2022D01119	IKEM
650[redacted]	[redacted]N==	DX\SR	26.04.1965	M		20.11.2022	12:53:54	4		ZR-CR-2022D01123	IKEM
510[redacted]	[redacted]	DX\SR	29.01.1951	M		20.11.2022	12:51:28	2		ZR-CR-2022D01122	IKEM
430[redacted]	[redacted]==	DX\SR	05.08.1943	M		20.11.2022	12:48:28	2		ZR-CR-2022D01120	IKEM
465[redacted]	[redacted]IKA==	DX\SR	20.01.1946	F		20.11.2022	12:44:41	2		ZR-CR-2022D01124	IKEM
500[redacted]	[redacted]	US	07.05.1950	M	Abdomen	20.11.2022	11:02:08	16	ZR-US-2022L09423	ZR-US-2022L09423	IKEM
740[redacted]	[redacted]	US	19.02.1974	M	Abdomen	20.11.2022	10:54:12	1	ZR-US-2022L09422	ZR-US-2022L09422	IKEM
670[redacted]	[redacted]	US	12.09.1967	M	Abdomen	20.11.2022	10:42:25	4	ZR-US-2022L09421	ZR-US-2022L09421	IKEM
571[redacted]	[redacted]NEK	DX	15.10.1957	M	ABDOMEN	20.11.2022	10:31:00	1	ZR-DR-2022B14657	ZR-DR-2022B14657	IKEM
655[redacted]	[redacted]	US		O		20.11.2022	10:27:57	2			IKEM
560[redacted]	[redacted]	DX\SR	07.07.1956	M		20.11.2022	10:27:50	2		ZR-CR-2022A03224	IKEM
725[redacted]	[redacted]KA	US	13.02.1972	F	Abdomen	20.11.2022	10:19:28	12	ZR-US-2022L09420	ZR-US-2022L09420	IKEM
550[redacted]	[redacted]V	US	06.05.1955	M	Abdomen	20.11.2022	10:12:18	6	ZR-US-2022L09419	ZR-US-2022L09419	IKEM
481[redacted]	[redacted]	US	15.10.1948	M	Abdomen	20.11.2022	10:03:45	7	ZR-US-2022L09418	ZR-US-2022L09418	IKEM
521[redacted]	[redacted]V	DX	19.12.1952	M	CHEST	20.11.2022	10:00:39	1	ZR-DR-2022B14656	ZR-DR-2022B14656	IKEM
530[redacted]	[redacted]	US	12.08.1953	M	Abdomen	20.11.2022	09:52:22	7	ZR-US-2022L09417	ZR-US-2022L09417	IKEM
980[redacted]	[redacted]V	DX	22.01.1998	M	CHEST	20.11.2022	09:51:08	1	ZR-DR-2022B14655	ZR-DR-2022B14655	IKEM
430[redacted]	[redacted]	DX	29.04.1943	M	CHEST	20.11.2022	09:41:38	1	ZR-DR-2022B14654	ZR-DR-2022B14654	IKEM
600[redacted]	[redacted]	DX	15.08.1960	M	CHEST	20.11.2022	09:40:18	1	ZR-DR-2022B14653	ZR-DR-2022B14653	IKEM
771[redacted]	[redacted]	US	10.11.1977	M	Abdomen	20.11.2022	09:33:00	10	ZR-US-2022L09415	ZR-US-2022L09415	IKEM
580[redacted]	[redacted]F	US	26.08.1958	M	Abdomen	20.11.2022	09:22:53	5	ZR-US-2022L09416	ZR-US-2022L09416	IKEM
595[redacted]	[redacted]LYNA	XA\SR	05.09.1959	F	Coronary^Diagnostic Coronary Cath...	20.11.2022	08:27:56	17	1		IKEM
935[redacted]	[redacted]A	US	13.06.1993	F		20.11.2022	08:25:08	14	ZR-US-2022E01991	ZR-US-2022E01991	IKEM
556[redacted]	[redacted]ILA	US	16.10.1955	F		20.11.2022	08:09:19	9	ZR-US-2022E01994	ZR-US-2022E01994	IKEM
635[redacted]	[redacted]N	US	12.03.1963	F		20.11.2022	08:01:25	9	ZR-US-2022E01993	ZR-US-2022E01993	IKEM
645[redacted]	[redacted]RA	US	27.03.1964	F		20.11.2022	07:52:25	10	ZR-US-2022E01992	ZR-US-2022E01992	IKEM
511[redacted]	[redacted]	XA\SR	24.12.1951	M	Coronary^Diagnostic Coronary Cath...	20.11.2022	05:10:32	15	1		IKEM
465[redacted]	[redacted]IKA	US		O		20.11.2022	03:08:13	36			IKEM
595[redacted]	[redacted]LYNA	US		F		20.11.2022	00:56:53	57	KK-EC-5949016	KK-EC-5949016	IKEM
455[redacted]	[redacted]NA	CT\SR\SEG	02.07.1945	F	CTA PE + diss Ao TestBolus(Adult)	20.11.2022	00:31:23	5948	ZR-CT-20225963	ZR-CT-20225963	IKEM
791[redacted]	[redacted]	DX\SR	10.12.1979	M		19.11.2022	21:57:34	2		ZR-CR-2022A03223	IKEM
635[redacted]	[redacted]N	DX	12.03.1963	F	LUNG	19.11.2022	20:53:58	2	ZR-CR-2022B00869	ZR-CR-2022B00869	IKEM
635[redacted]	[redacted]N	US	12.03.1963	F		19.11.2022	20:17:17	8	ZR-US-2022E01990	ZR-US-2022E01990	IKEM
650[redacted]	[redacted]AN	CT\SR	26.04.1965	M	Mozek(Adult)	19.11.2022	19:47:08	5392	ZR-CT-20225962	ZR-CT-20225962	IKEM
395[redacted]	[redacted]ARMILA==	DX\SR	04.03.1939	F		19.11.2022	19:35:35	2		ZR-CR-2022C00491	IKEM
866[redacted]	[redacted]EZA	DX	26.10.1986	F	CHEST	19.11.2022	15:41:30	1	ZR-DR-2022B14652	ZR-DR-2022B14652	IKEM
725[redacted]	[redacted]KA	DX	13.02.1972	F	CHEST	19.11.2022	14:22:05	1	ZR-DR-2022B14651	ZR-DR-2022B14651	IKEM
725[redacted]	[redacted]KA	US	13.02.1972	F	Abdomen	19.11.2022	14:18:12	6	ZR-US-2022L09414	ZR-US-2022L09414	IKEM
645[redacted]	[redacted]RA	US	27.03.1964	F		19.11.2022	13:53:30	6	ZR-US-2022E01988	ZR-US-2022E01988	IKEM
465[redacted]	[redacted]IKA	US	20.01.1946	F		19.11.2022	13:36:00	6	ZR-US-2022E01989	ZR-US-2022E01989	IKEM
550[redacted]	[redacted]V	US	06.05.1955	M	Abdomen	19.11.2022	12:52:26	4	ZR-US-2022L09413	ZR-US-2022L09413	IKEM

Patient | Series

Rozhraní PACSu

Series: 1 - 34 of 34

https://zlatokop.ikem.cz/csp/prod/Zlatokop.Images.PageEdit.cls?gPageMode=TODAY&gPageModeOld=TODAY&gLastFocus=&gLastFocusInde

VEDLICH Daniel (dave) ×

ZlatoKop ≡ CT výpočetní tomografie

textový filtr

[redacted] | CT hrudníku+HRCT rekonstrukce+CT ... 20.11.2022 00:31 uzavřeno | ... evidence | ... popis vyšetření/výkonu

- Uzavřeno 1
  - 00:31 [redacted] mass
- K indika[redacted] 4
  - 27.10. [redacted] dang
  - po 14.11. [redacted] oom
  - st 16.11. [redacted] jino
  - st 16.11. [redacted] dakt
- K popis[redacted] 1
  - pá 18.11. [redacted] adlt
- Na vyšetřovně 0
- V čekárně 0
- K přeobjednání 0
- Objednáno 0
- STATIM žádanky 0
- Nedokončené popisy 25
- Nevyřízené objednávky 276

Žádanka

STATIM
MUD[redacted]
IKEM.KK.AP

Prosím o provedení CTAg u pacientky s náhle vzniklou dušnosti s vertigem, bolestmi břicha, nově FIS s rýchlou komorovu odpovědí, vstupně hypertenzní, laboratorně elevace DDi,hsTBT echokardiograficky dilatace asc aorty, systol. dysfunkce Lk, vzhledem ke klinickému obrazu prosíme o vyloučení PE nebo disekce aort.y Děkuji.
alergie není známa
renální fce S-kreatinin 53.3 µmol/l *20.11.2022* CKD-EPI 1.46 ml/s/1,73 m2 *20.11.2022*

Vyšetření

- [x] klasické CT
  - [ ] mozek [x] hrudník [ ] pánev [ ] jiné vyšetření
  - [ ] krk [ ] břicho [ ] páteř
- [x] angiografie
  - [x] arteriografie [x] plicní embolie [ ] jiné vyšetření
  - [ ] flebografie [ ] dárce ledviny
  - [ ] angio srdce [ ] angio jater
  - [ ] plicní žíly [ ] angio břicha
  - [ ] splanchnické cévy [ ] portální řečiště
- [ ] specifické vyšetření
- [ ] intervence
- [ ] jiné vyšetření

Angiografie

arteriografie
- [ ] karotidy
- [x] aorta hrudní
- [ ] aorta hrudní - stentgraft
- [ ] aorta břišní
- [ ] aorta břišní - stentgraft
- [ ] plíce - bronchiální tepny
- [ ] plíce - av malformace
- [ ] mozek
- [ ] renální tepny
- [ ] pánev
- [ ] DK
- [ ] HK
- [ ] štěp ledviny
- [ ] CTA před TAVI
- [ ] ostatní

průkaz plicní embolie pozitivní

Nález

CT hrudníku + HRCT rekonstrukce
CTA hrudní aorty
CTA průkaz plicní embolie

Kmen plicnice šíře 29 mm, homogenní náplně.
V segmentárních větvích plicnice pro S 9 a 10 vpravo jsou patrné obtékané defekty v náplni charakteru trombembolů.
Jinak ostatní úseky plicnice mají homogenní náplň.
Hypodenzní uzel periferně v levém horním plicním laloku S 2 15x10 mm velikosti axiálně v intimním vztahu s pleurou , má lehce nerovné okraje , denzitu 40 Hj..
Další menší kulovitý uzel v pravém horním plicním laloku průměru 5 mm v S I poměrně hladkých okrajů, je vzdálen cca 3 cm od pleury. Obdobný hladce ohraničený uzel průměru 5 mm je ventrálně 13 mm od pleury v segmentu S 5 vpravo.
Zvětšené lymf. uzliny v mediastinu neprokazuji.
Levá síň srdeční je mírně dilatována.

Asc. hrudní aorta je mírně dilatována do průměru 4 cm, homogenní náplně.
Oblouk aorta a des. hrudní aorta normální šíře 3 cm, homogenní náplně.
Břišní aorta včetně vicerálních tepen normálního průsvitu a homogenní náplně.
Pánevní řečiště je vinutější, homogenní náplně, přiměřené šíře.

Vedlejší nález:
Kalcifikace 8 mm v těle děložním, nitroděložní tělísko.
Difuzní hepatopatie charakteru mírné steatozy v.s.
Ve krčku žlučníku dorzálně při stěně drobná denzní lithiáza.
Osteochondroza plotének L 4 a 5.

-plicní embolie vpravo na segmentární urovni - bisegmentárního charakteru S 10,9
-dilatace asc. hrudní aorty
-disekci hrudní ani břišní aorty neprokazuji
-dvě menší ložiska plic v S 1 a 5 vpravo a větší subpleurálně v S 2 vlevo,
vhodné srovnat s předchozí rtg dokumentací či kontrolní CT za 3 měsíce ,
u největšího ložiska vlevo nelze zcela vyloučit periferní tumor

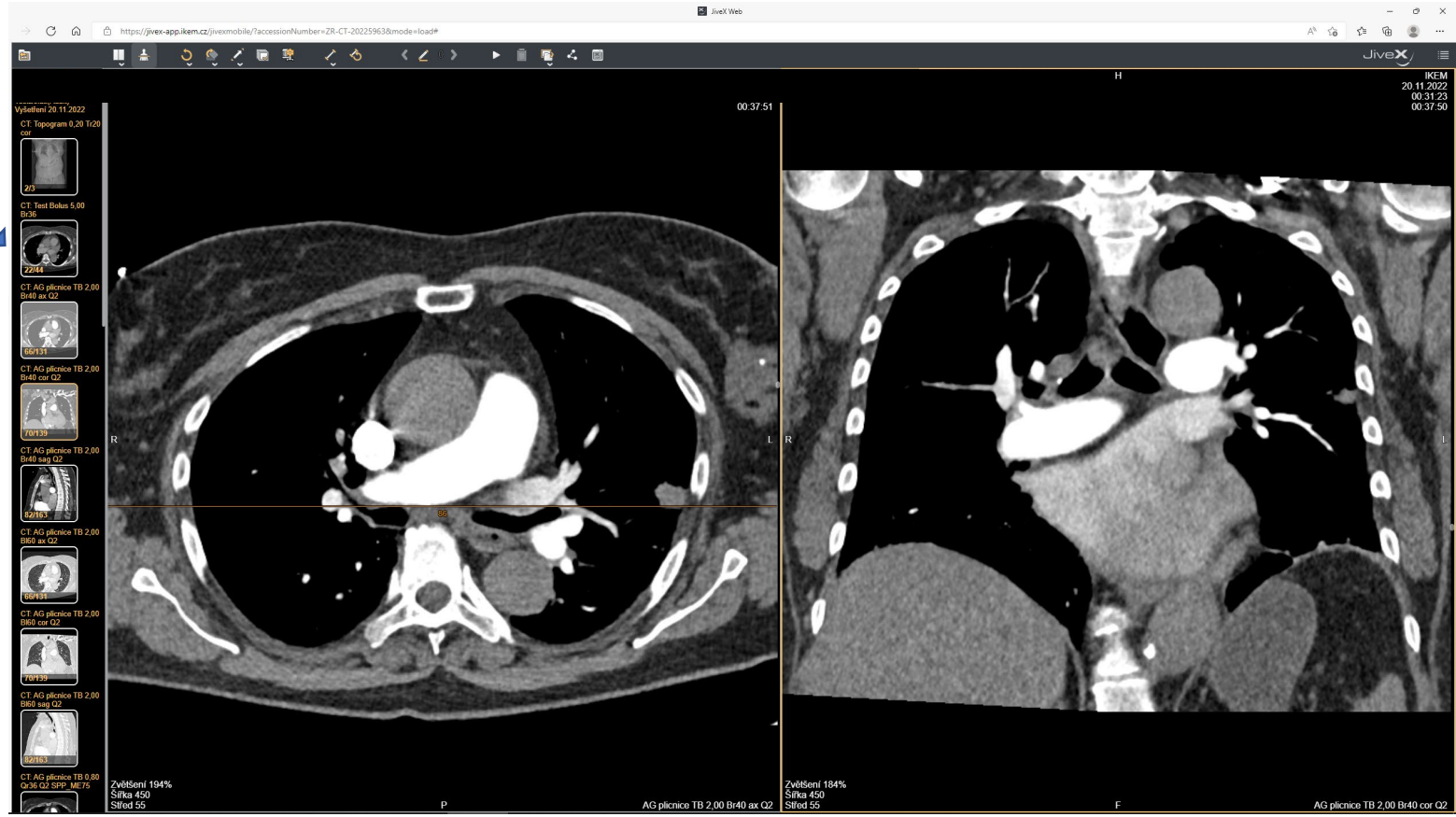

Možnost vyvolání webového náhledu vyšetření pacienta v PACSu z NIS při prohlížení popisu vyšetření

Jeden den (pondělí)… 127495 MB dat

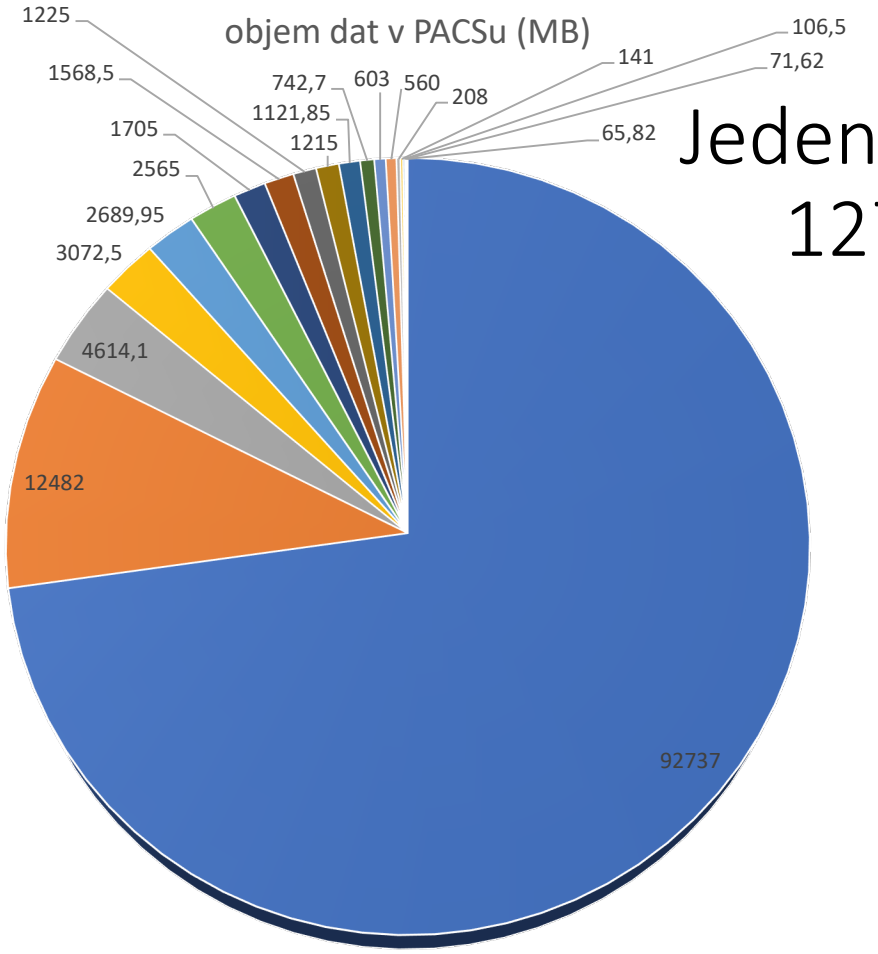

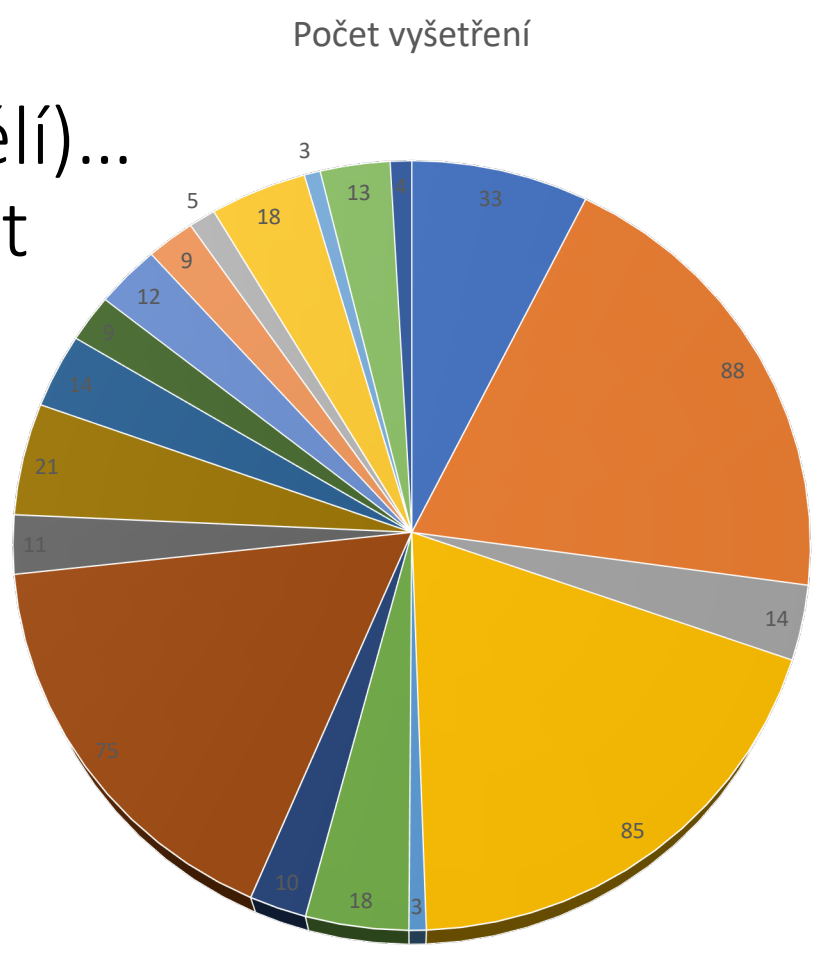

CT, Echo, cizí, sono, TAVI, MR, KK jiné (EF), RTG stac, jiné, RTG poj, IntKard, skia, endosono, kolono, elasto, gastro, intervence, Dexa, operace

CT, Echo, cizí, sono, TAVI, MR, KK jiné (EF), RTG stac, jiné, RTG poj, IntKard, skia, endosono, kolono, elasto, gastro, intervence, Dexa, operace

Děkuji za pozornost